

Guide de pratique en cas de découverte d'une masse annexielle

Commission Qualité de la Société Suisse de Gynécologie et d'Obstétrique

Préambule

Pour la FMH, un guide de pratique médicale est utile aux médecins, tant en pratique privée qu'en milieu hospitalier, pour autant qu'il remplisse certains critères. Il doit les aider à prendre la bonne décision, lorsqu'ils se trouvent face à des questions de diagnostic, de traitement ou de surveillance médicale. De ce fait, un guide de pratique médicale s'adresse d'abord aux médecins, ensuite seulement au public et aux assureurs.

La complexité et les progrès constants et rapides de la médecine moderne écartent tout risque de schématisation, d'autant plus qu'un guide de pratique ne couvre pas tous les domaines, mais uniquement ceux où existent de vrais problèmes.

S'appuyant des degrés d'évidence, un guide de pratique ne saurait s'appliquer à toutes les situations. Il appartient donc au médecin de décider, si une instruction particulière est applicable au cas d'espèce, compte tenu de la situation individuelle de la patiente et de ses éventuelles comorbidités. Les dérogations à un guide de pratique doivent être motivées. Il convient de relever qu'entre la publication de résultats d'études probants et l'établissement d'un guide de pratique s'y rapportant, il peut se produire une inévitable perte de temps, ce qui donne toute son importance à l'actualisation rapide et permanente des guides de pratique.

Bien élaboré et bien utilisé, un guide de pratique médicale est donc un instrument utile et non contraignant, tant sur le plan médical que sur le plan juridique.

Experts

Dr J. F. Delaloye, ME (SSGO), président du groupe d'experts, Prof. Dr E. Dreher (SSGO), Dr Markus Eberhard (SSGO), PD Dr M. Fehr (SSGO), Prof. Dr U. Haller (SSGO) PD Dr O. Köchli (SSGO), Prof. Dr J. Torhorst (SSP).

Disciplines représentées

Société Suisse de Gynécologie et d'Obstétrique (SSGO), Société Suisse de Pathologie (SSP).

1. Introduction

Relevance

Fréquentes, les masses annexielles peuvent être d'origine génitale (ovarienne, tubaire, paratubaire, utérine) ou extragénitale (intestinale, extrapéritonéale). Chaque année 620 nouveaux cancers de l'ovaire sont diagnostiqués en Suisse, ce qui correspond à une incidence annuelle de 18 cancers ovariens pour 100000 femmes. Les femmes de 60 à 80 ans sont les plus touchées; celles de moins de 50 ans le sont une fois sur six [1].

Une masse ovarienne peut correspondre soit à un kyste fonctionnel (kyste folliculaire, kyste du corps jaune), soit à un kyste organique (endométriome), soit à une tumeur (bénigne, frontière ou maligne).

Une masse tubaire ou paratubaire peut correspondre soit à des restes embryonnaires, soit à une grossesse extra-utérine, soit à un abcès, soit à un sactosalpinx, rarement à une tumeur. Une masse utérine témoigne presque toujours de l'existence d'un myome. Des selles ou un rein pelvien sont deux exemples de masses d'origine extragénitale.

1.2 But des recommandations

Les recommandations doivent présenter au médecin l'éventail des procédures d'investigation et de traitement d'une masse annexielle, afin qu'il reconnaisse un cancer à un stade précoce et n'opère pas inutilement un kyste fonctionnel ou un kyste de rétention [2, 3].

1.3 Méthode

La commission d'assurance de qualité de la Société Suisse de Gynécologie et d'Obstétrique (SSGO) a constitué un groupe de travail composé d'experts de différentes spécialités, dont la tâche a été d'élaborer ce guide de pratique. Les recommandations reposent sur une revue systématique de la littérature couvrant la période de 1988 à 2002. Chacune d'elles a été jugée pour son degré de certitude selon la classification de la *Canadian Task Force on the Periodic Health Examination* [4]; elle se trouve assortie d'un E1, E2, E3 ou d'un E4. Le degré d'évidence E5, exprimant l'avis consensuel du groupe de travail, n'est pas mentionné.

Degrés d'évidence (Canadian Task Force on the Periodic Health Examination) [4]

Degré I (E1): L'évidence repose sur des études randomisées contrôlées (ou méta-analyses) de dimension suffisante pour affirmer que le risque de résultats faussement positifs ou faussement négatifs est minime.

Degré II (E2): L'évidence repose sur des études randomisées contrôlées de dimension trop restreinte pour correspondre à un degré I; elles peuvent montrer une tendance positive, mais non significative statistiquement ou l'absence de tendance. Elles comportent un haut risque de résultats faussement négatifs.

Degré III (E3): L'évidence repose sur des études de contrôles ou de cohortes non randomisées, des séries de cas, des études cas-témoins ou des études transversales.

Degré IV (E4): L'évidence repose sur l'avis d'experts reconnus ou de commissions d'experts exposés dans des conférences de consensus ou sur des recommandations publiées.

Degré V (E5): L'évidence se base sur l'avis des personnes ayant écrit ou actualisé ces recommandations en fonction de leur expérience, de leur connaissance de la littérature se rapportant au sujet et de leurs discussions entre spécialistes.

Les recommandations ont été discutées et adoptées par la commission d'assurance de qualité de la SSGO, puis elles ont été testées pendant 3 mois par 58 membres de la SSGO, avant d'être soumises au comité de la SSGO, qui les a acceptées.

1.4 Actualisation

Ce guide de pratique a une validité de 2 ans. Au bout de ce laps de temps, il sera réactualisé par le groupe de travail qui l'a élaboré.

1.5 Diffusion et implémentation

Ce guide est publié dans la presse médicale écrite et chaque membre de la SSGO en reçoit un exemplaire. Il se trouve aussi sur Internet. Il doit servir à la formation prégraduée, postgraduée et continue de la SSGO.

2. Résumé

Ces recommandations s'appliquent aux femmes présentant une masse annexielle symptomatique ou non.

1. L'investigation d'une masse annexielle commence par une anamnèse.
2. L'examen clinique a pour but de déterminer si une masse annexielle est bénigne ou maligne.
3. L'échographie est l'examen paraclinique de choix. Elle permet de préciser la taille de la masse annexielle, son caractère uni- ou multi-

loculaire, sa morphologie et la présence éventuelle d'une ascite.

4. L'addition des critères morphologiques échographiques permet d'établir des scores (p. ex. Sassone, Mainz), qui facilitent l'évaluation des risques de malignité.
5. L'écho-Doppler permet de reconnaître les masses ovariennes à croissance rapide. Sa faible spécificité ne le rend utile qu'en post-ménopause.
6. En pré-ménopause, en cas de retard de règles, on dose la β -HCG urinaire ou sérique.
7. Le CA-125 seul ne doit pas être utilisé comme test de dépistage.
8. Une masse annexielle d'apparence bénigne doit être recontrôlée échographiquement à 6–9 semaines. Chez la femme pré-ménopausée, ce contrôle doit être fait en première phase du cycle.
9. Une masse annexielle suspecte (probablement bénigne ou probablement maligne) doit être évaluée par une laparoscopie.
10. Une masse annexielle bénigne ou probablement bénigne est traitée par une kystectomie en pré-ménopause et par une annexectomie en post-ménopause. En post-ménopause, on peut proposer une annexectomie bilatérale.
11. Une masse annexielle probablement maligne est traitée par une annexectomie tant en pré- qu'en post-ménopause.
12. L'extraction d'une masse annexielle opérée par laparoscopie doit toujours être faite dans un sac.
13. Une masse annexielle maligne impose une laparotomie médiane.
14. La ponction seule, la kystoscopie et/ou le morcellement d'une masse annexielle ne sont pas indiqués.
15. Le temps séparant la rupture d'un carcinome ovarien de stade I et une laparotomie ne devrait pas dépasser 8 à 14 jours.

3. Base des recommandations

3.1 L'investigation d'une masse annexielle commence par une anamnèse

Une datation précise des dernières règles est essentielle. Il importe de savoir si une patiente est en phase pré- ou post-ménopausique, si son cycle est régulier ou non et si elle est enceinte ou non.

Les risques de cancer augmentant avec l'âge, la plupart des femmes développant un cancer ovarien n'ont pas de facteurs de risque identifiables. E3

On s'intéresse ensuite aux symptômes. Existe-t-il des douleurs, une augmentation du périmètre abdominal, une perte d'appétit, des troubles du transit (constipation) ou une perte de poids? Une masse annexielle est souvent asymptomatique [5]. E3

3.2 L'examen clinique a pour but de déterminer si une masse annexielle est bénigne ou maligne

L'examen clinique consiste en une palpation abdominale et en un toucher vaginal, associé à un toucher rectal. Il doit permettre de préciser l'uni- ou la bilatéralité, la mobilité, la surface et la consistance de la masse [5]. Imparfaite, la palpation ne permet de découvrir que 33% des kystes mesurant 4 à 6 cm et 75% des kystes mesurant 6 à 8 cm [6]. E3 La sensibilité du toucher vaginal est estimée à 15–36% [7]. E3

3.3 L'échographie est l'examen paraclinique de choix. Elle permet de préciser la taille de la masse annexielle, son caractère uni- ou multiloculaire, sa morphologie et la présence éventuelle d'une ascite

La découverte d'une masse annexielle n'impose pas de demander une tomographie transverse computerisée (CT-scan) ou une résonance magnétique (IRM).

Taille

Le risque de cancer augmente lorsque la taille de la lésion augmente. Il varie de 1,9 à 13,9% si la masse annexielle mesure moins de 5 cm, de 7 à 35,6% si la taille est comprise entre 5 et 10 cm et de 12,5 à 71,8% si la masse mesure plus de 10 cm [8–10]. E3

Locules et cloisons

La locularité caractérise la division d'un kyste en compartiments par des cloisons. Il peut être difficile de distinguer un kyste multiloculaire d'un ovaire multikystique. Les lésions multiloculaires présentent beaucoup plus de risques d'être malignes. Ce risque est de 0 à 6,1% pour un kyste uniloculaire et de 18 à 37% pour un kyste multiloculaire [8–14]. E3

Echogénicité

L'échogénicité fait référence au contenu liquide ou solide d'un kyste. Un kyste séreux est anéchogène. Un kyste mucineux a un aspect grisâtre, alors que des éléments solides (les dents par exemple) apparaissent hyperéchogènes et peuvent provoquer une ombre acoustique [11]. Ce

phénomène s'observe dans 82% des tératomes et dans 28% des tumeurs frontières (borderline) ou des cancers [15]. E3

Épaisseur de la paroi et cloisons

Un kyste bénin est habituellement fin et lisse par opposition à un kyste malin dont la paroi et les cloisons, si elles existent, sont épaisses et irrégulières. Il a été défini qu'une cloison est épaisse si elle mesure plus de 3 mm. Ces critères morphologiques ne signent pas toujours la malignité, puisque les parois du tératome ou de l'endométriome sont épaisses [15]. E3

Végétations

Les végétations résultent d'excroissances constituées d'un stroma de densité variable, recouvert d'un épithélium unistratifié. Le risque de malignité associé à cette particularité varie de 40,5 à 83,7%. Il est d'autant plus grand que le nombre de végétations est plus grand [11]. E3

Il ressort de l'ensemble des études que l'échographie vaginale a une sensibilité variant de 69 à 98% et une spécificité de 52 à 91,2%, une valeur prédictive positive de 37 à 60% et une valeur prédictive négative de 92,6 à 100% (tab. 1) [15–27]. E3

3.4 L'addition des critères morphologiques échographiques permet d'établir des scores (p. ex. Sassone, Mainz), qui favorisent l'évaluation d'une masse annexielle

La taille d'une masse annexielle, sa structure, son échogénicité, l'épaisseur de sa paroi et de ses éventuelles cloisons, la présence de végétations, voire d'une ascite sont prises en compte dans l'établissement de scores [15–21, 27]. Un kyste uniloculaire à paroi fine et lisse a un score bas, alors qu'un kyste multiloculaire à paroi épaisse et à contenu échogène se caractérise par un score élevé (tab. 2 et 3). Une masse annexielle peut être maligne à ≥ 9 points si on utilise le score de Sassone (tab. 2) [16] et à ≥ 9 points en pré-ménopause ou ≥ 10 points en post-ménopause si on recourt au score de Mainz (tab. 3) [21, 27]. E3

Les scores recommandés ne sont pas toujours reproductibles. Il n'existe que peu d'études prospectives permettant de les évaluer [22].

On ne peut pas se contenter d'additionner toutes les caractéristiques morphologiques pour décider d'une intervention, une telle addition pouvant conduire à des résultats faussement positifs. On ne définit pas non plus arbitrairement de limite pour intervenir, ce qui pourrait conduire à manquer des cancers [11].

Tableau 2

Score de Sassone [16].

	Structure interne de la paroi	Épaisseur de la paroi (mm)	Septa (mm)	Echogénéité
1	lisse	Mince ≤ 3 mm	aucun	aucune
2	irrégulière ≤ 3 mm	épaisse > 3 mm	minces ≤ 3 mm	faible
3	papilles > 3 mm	essentiellement solide	épais > 3 mm	faible et centre dense
4	essentiellement solide			mixte
5				forte

Tableau 3

Score de Mainz [21, 27].

Score	0	1	2	Total
Structure	–	simple	complexe	2
Bordure	lisse	un peu irrégulière	très irrégulière	2
Épaisseur de la paroi	≤ 3 mm	3 mm à ≤ 5 mm	> 5 mm, non évaluable	2
Echos internes	aucun	réguliers	irréguliers	2
Septa	aucun	≤ 3 mm	> 3 mm	2
Forme des éléments solides	aucune	lisse	inégaux	2
Echogénéité de la tumeur solide	aucune	régulière	irrégulière	2
Phénomène acoustique	renforcement	ombre partielle	ombre complète	2
Ascite	aucune	peu	modérée	2
Métastases hépatiques/carcinose	aucune	probables	présentes	2

Tableau 1

Spécificité, sensibilité et valeur prédictive de l'échographie vaginale.

N°	Année	Études	n	Message	Spécificité	Sensibilité	prédictive négative	prédictive positive	Evidence	Validité
8	1990	Granberg et al.	180	Taille et structures papillaires augmentent les risques de malignité	52	91	–	52	III	–
16	1991	Sassone et al.	143	Score facilitant la distinction entre bénignité et malignité	83	100	100	37	III	–
37	1992	Weiner et al.	53	Précision diagnostique améliorée par l'écho-Doppler	69	94	96	59	III	–
38	1993	Timor-Tritsch et al.	115	Précision diagnostique améliorée par l'écho-Doppler	87	94	99	60	III	–
26	1994	Bromley et al.	33	Précision diagnostique non améliorée par l'écho-Doppler	52	91	–	52	III	–
29	1994	Jain	50	Précision diagnostique améliorée par l'écho-Doppler	95	90	–	–	III	94
20	1995	Hata et al.	102	Précision diagnostique améliorée par l'écho-Doppler	69	87	93	54	III	75
41	1995	Stein et al.	170	Précision diagnostique non améliorée par l'écho-Doppler	62	98	99	50	III	–
42	1995	Zanetta et al.	150	Précision diagnostique améliorée par l'écho-Doppler	74	89	–	–	III	82
25	1996	Leeners et al.	109	Précision diagnostique améliorée par l'écho-Doppler	85	70	–	–	III	–
43	1996	Prömpeler et al.	212	Précision diagnostique améliorée par l'écho-Doppler	63	91	–	–	III	77
27	1999	Weber et al.	195	Score facilitant la distinction entre bénignité et malignité	91	97	97	91	III	–

3.5. L'écho-Doppler permet de reconnaître les masses annexielles à croissance rapide. Sa faible spécificité ne le rend utile qu'en post-ménopause

L'écho-Doppler permet d'analyser la vascularisation des masses annexielles. La présence d'une activité angiogénique correspond à une croissance tumorale. Les vaisseaux et les *shunts* des tumeurs à croissance rapide n'ont pas de tunique musculaire moyenne. Il en résulte une diminution de la résistance vasculaire et de la pulsatilité en phase diastolique. Ceci se traduit par une baisse des index de résistance (IR) et de pulsatilité (IP) et par une augmentation de la vélocité [28–31]. L'image observée est un flux diastolique continu. Ce phénomène s'observe dans 68 à 98% des tumeurs malignes, dans 35 à 99% des tumeurs bénignes, ainsi que dans le corps jaune [32–37, 40]. E3

Toutes les tumeurs malignes ne sont pas caractérisées par une augmentation du flux vasculaire, car la lumière des vaisseaux peut être obstruée par des thromboses carcinomateuses [11].

La valeur prédictive négative de l'écho-Doppler varie de 89,6 à 99,8%, alors que sa valeur prédictive positive varie de 28,0 à 98,2% [20, 26, 34–47]. En post-ménopause, l'écho-Doppler couleur peut permettre de distinguer une tumeur maligne d'une tumeur bénigne, alors qu'en pré-

ménopause, cette distinction est beaucoup plus aléatoire (tab. 4) [11]. $\text{E}3$.

Il est inutile de recourir à l'écho-Doppler si la masse mesure de plus de 10 cm, car le risque de cancer est alors suffisant pour décider d'une intervention [11]. $\text{E}3$

3.6 En pré-ménopause, en cas de retard de règles, on dose la β -HCG urinaire ou sérique

La présence d'une masse annexielle, d'une valeur de β -HCG sanguine >1000 U/l et d'une cavité utérine vide font suspecter l'existence d'une grossesse extra-utérine [5]. $\text{E}3$

3.7 Le CA-125 seul ne doit pas être utilisé comme test de dépistage

La sensibilité de cet antigène tumoral n'est que de 50% pour les stades I, alors qu'elle est de 90% pour les stades II à IV (tab. 5) [48–56]. $\text{E}3$

Le CA-125 peut être élevé tant dans des conditions bénignes (règles, endométriose, myome, grossesse, infections pelviennes, affections hépatiques, gastro-intestinales ou péricardiques) qu'en cas de cancers non ovariens (sein, endomètre, poumon, foie, vessie, pancréas, lym-

phome non-hodgkinien) [52, 57]. Ceci explique pourquoi 98% des femmes présentant un CA-125 élevé ne souffrent pas d'un cancer de l'ovaire [58]. $\text{E}3$

Les autres marqueurs tumoraux (a-FP, CA-72.4, OVX-1) ne doivent pas être utilisés non plus comme test de dépistage.

3.8 Une masse annexielle bénigne doit être recontrôlée échographiquement à 6–9 semaines (en première phase du cycle chez la patiente pré-ménopausique)

En pré-ménopause 89% des kystes fonctionnels disparaissent [22]. En post-ménopause 37–40% des kystes uniloculaires mesurant 5 à 10 cm peuvent régresser en moins de deux mois [23, 24] et 55% des kystes complexes, définis comme étant multiloculaires et/ou solide de moins de 10 cm, peuvent aussi disparaître [24]. $\text{E}3$ Si l'option d'attendre a été prise, il importe de répéter l'échographie à 6–9 semaines [22], en première phase du cycle chez la patiente pré-ménopausique (fig. 1 et 2). La persistance d'un kyste complexe augmente le risque de malignité indépendamment de tout score morphologique [22].

Tableau 4
Spécificité, sensibilité et valeur prédictive de l'écho-Doppler.

N°	Année	Etudes	n	Variables	Spécificité	Sensibilité	Valeur prédictive négative	Valeur prédictive positive	Evidence	Validité
34	1990	Kurjak et al.	147	RI $<0,4$	99	100	–	–	III	99
35	1990	Kurjak et al.	151	RI 0,5	100	100	100	100	III	100
36	1992	Kurjak et al.	83	RI 0,41	65	93	95	59	III	–
37	1992	Weiner et al.	53	PI 1,0	97	94	97	94	III	–
38	1993	Timor-Tritsch et al.	115	RI 0,46	99	94	99	94	III	–
			115	PI 0,62	97	88	97	88	–	–
39	1994	Wu et al.	222	RI 0,4	94	67	–	–	III	–
			222	RI 0,5	90	75	–	–	–	–
26	1994	Bromley et al.	33	RI 0,6	81	66	67	–	III	66
40	1995	Carter et al.	123	PI $<1,0$	79	57	89	30	III	75
			123	RI 0,6	77	43	86	55	–	70
20	1995	Hata et al.	102	RI $<0,72$	68	93	96	81	III	76
			102	PI >16 cm/seconde	92	83	93	46	–	89
41	1995	Stein et al.	170	PI 1,0	66	67	83	50	III	–
			170	RI 0,5	90	24	73	–	–	–
42	1995	Zanetta et al.	150	PI $<1,0$	73	93	–	–	III	83
			150	RI $<0,56$	80	85	–	–	–	82
43	1996	Prömpeler et al.	212	RI 0,5 (pré-ménopausique)	59	86	–	–	III	66
			212	RI 0,5 (post-ménopausique)	55	79	–	–	–	69
44	1998	Emoto et al.	143	RI $<0,51$	77	91	98	45	III	75
			143	PI $<0,86$	72	100	100	42	–	75

Tableau 5

Spécificité, sensibilité et valeur prédictive négative et du CA-125.

N°	Année	Etudes	n	Message	Spécificité	Sensibilité	Valeur prédictive négative	Valeur prédictive positive	Evidence	Validité
50	1988	Malkasian et al.	158	Spécificité et sensibilité meilleures en post-ménopause	80	82	89	70	III	81
51	1992	Inoue et al.	65	CA-125 utilisé seul est insuffisant pour un diagnostic	–	38	–	–	III	–
52	1992	Gadducci et al.	344	Sensibilité meilleure en post-ménopause	76	87	99	60	III	69
53	1994	Maggino et al.	388	Précision diagnostique améliorée par l'échographie	96	92	–	–	III	94
54	1994	Schutter et al.	228	Précision diagnostique améliorée par la clinique et l'échographie	80	72	–	–	III	–
55	1996	Gadducci et al.	124	CA-125 et D-dimères élevés augmentent les risques de malignité	94	77	82	92	III	–
56	1996	Dorum et al.	180	CA-125 utilisé seul est insuffisant pour un dépistage	97	44	97	44	III	–

3.9 Une masse annexielle probablement bénigne ou probablement maligne doit être évaluée par une laparoscopie

Il est possible de traiter par laparoscopie des patientes présentant des masses annexielles à faible risque de cancer [59, 60]. Les avantages de la laparoscopie comprennent une durée de séjour raccourcie [61–63], des douleurs postopératoires et un temps de récupération diminués [63, 64],

une réduction du risque d'adhérences [65] et une diminution du coût financier [66]. E3 Il importe que la chirurgie du cancer ne soit jamais sacrifiée au profit de ces avantages [59]. On obtiendra donc l'accord de la patiente pour procéder, le cas échéant, à une laparotomie.

Au début de la laparoscopie, on inspecte toute la cavité péritonéale. La découverte d'une tumeur maligne justifie une laparotomie immédiate. On aspire le liquide libre éventuellement présent ou on procède à un lavage péritonéal pour un examen cytologique. L'apparence bénigne d'une masse annexielle n'est pas un gage de bénignité! L'ovaire controlatéral doit toujours être examiné soigneusement et biopsié en cas de doute.

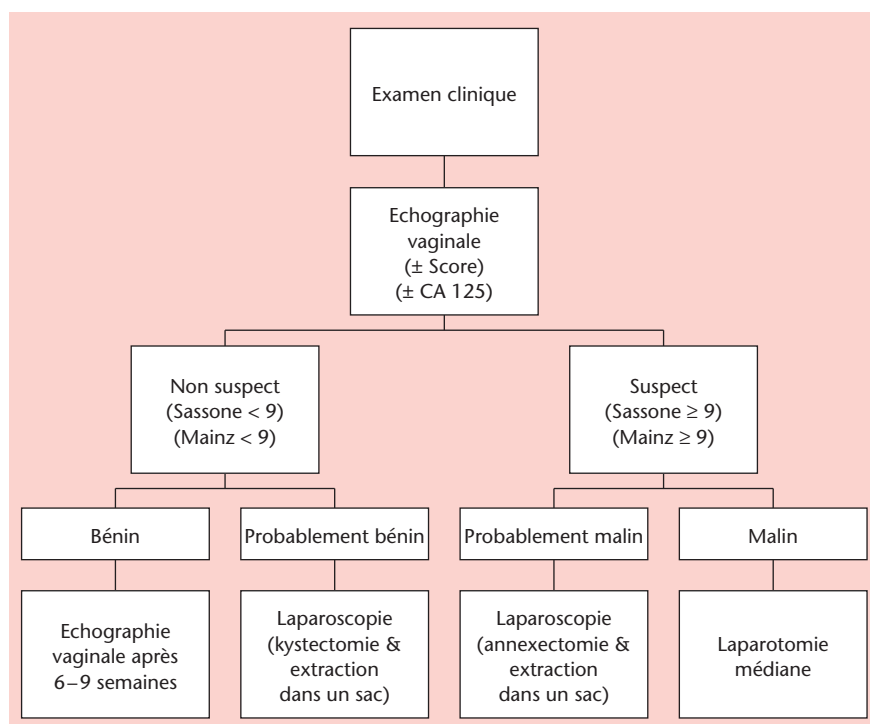
En fin d'intervention, il est recommandé de laver abondamment la cavité péritonéale [60].

3.10 Une masse annexielle bénigne ou probablement bénigne est traitée par une kystectomie en pré-ménopause et par une annexectomie en post-ménopause. En post-ménopause, on peut proposer une annexectomie bilatérale

En pré-ménopause, une apparence fonctionnelle à la laparoscopie permet de limiter l'intervention à une kystectomie complète (fig. 1). Idéalement, on procède à l'ablation du kyste intact. Retenons que 15–20% des kystes apparemment fonctionnels sont des kystes organiques [67]. E3

Quand le kyste mesure plus de 8 à 10 cm et que sa paroi est mince, il peut se rompre. On doit donc placer l'ovaire dans un grand sac pour procéder à la kystectomie.

Figure 1
Masse annexielle en pré-ménopause.



En péri- et en post-ménopause (fig. 2) on doit procéder à une annexectomie uni-, voire bilatérale (si l'accord de la patiente a été obtenu), sans rompre la masse [68]. L'utérus peut être épargné.

En cas de doute quant à la nature de la masse enlevée, on demandera un examen extemporané [69].

3.11 Une masse annexielle probablement maligne doit toujours être traitée par une annexectomie

La kystectomie pour une masse annexielle probablement maligne comporte un risque de contamination de la cavité abdominale. Elle est donc à proscrire tant en pré-ménopause qu'en post-ménopause (fig. 1 et 2).

Demander une analyse extemporanée au moment de la laparoscopie permet, si besoin est, de procéder sans délai à une laparotomie [69, 70].

3.12 L'extraction d'une masse annexielle opérée par laparoscopie doit toujours être faite dans un sac

La masse doit être placée dans un sac [60], puis vidée à l'intérieur de celui-ci, le sommet du sac se trouvant alors en dehors de la cavité abdominale. Si le sac se trouve dans la cavité abdominale, on évite de perforer et d'aspirer le kyste car la canule et le trocart contaminent la cavité abdominale et la paroi. Des travaux de laboratoire

ont montré que le dioxyde de carbone (CO₂) peut stimuler la croissance tumorale [71]. E3

En cas d'annexectomie bilatérale, les deux ovaires peuvent être mis dans le même sac.

3.13 Une masse annexielle maligne impose une laparotomie médiane

Une laparotomie médiane sous-, voire sus-ombilicale s'impose si la malignité est diagnostiquée pré-opératoirement et/ou si elle est découverte au cours d'une laparoscopie. On doit y recourir en présence de végétations ou d'adhérences épaisses (sauf en cas d'endométriase) E4.

L'intervention comprend un lavage péritonéal, une annexectomie bilatérale, une hystérectomie, une omentectomie infracolique, des biopsies péritonéales, une lymphadénectomie pelvienne et paraaortique (particulièrement chez les patientes présentant un stade précoce) et une appendicectomie [69].

3.14 La ponction seule, la kystoscopie et/ou le morcellement d'une masse annexielle ne sont pas indiqués

La ponction d'une masse annexielle expose la patiente à un risque de récurrence. E4 L'aspiration seule ou l'excision partielle ne sont autorisées qu'en cas de kystes folliculaires persistants (survenant lors de traitements d'induction de l'ovulation) ou d'endométriome [60].

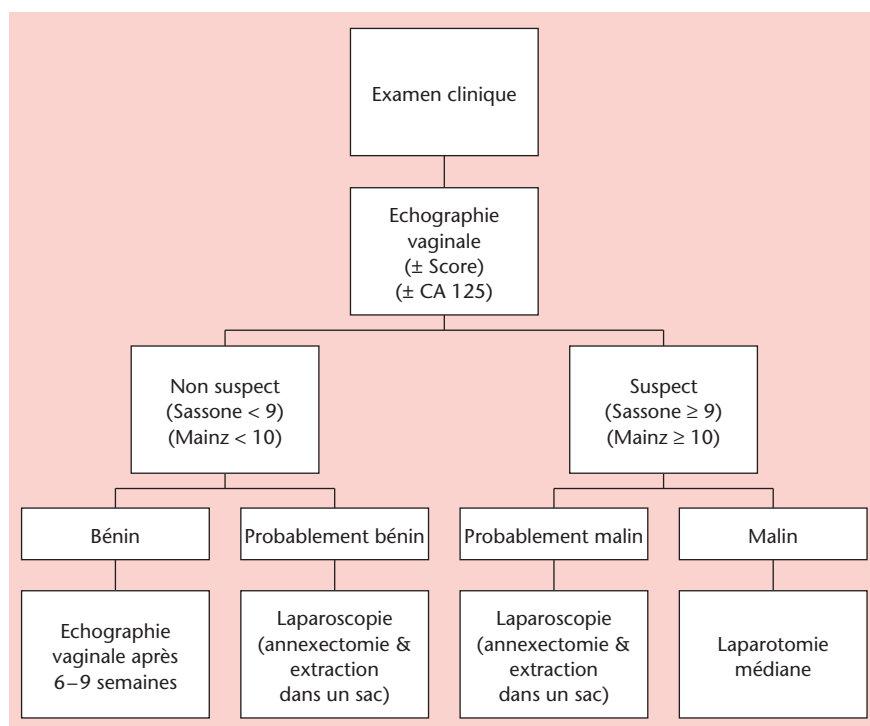
La kystoscopie et/ou le morcellement d'une masse probablement maligne ou maligne peuvent contaminer la cavité abdominale et aggraver le pronostic [69, 72], qu'il s'agisse d'un carcinome ou d'un tératome (risque de péritonite chimique) [73]. E3

La rupture per-opératoire d'une masse annexielle peut aussi bien être faite au cours d'une laparotomie que d'une laparoscopie. En cas de cancer ovarien de stade I, une rupture augmente le risque de récurrence [74] et peut affecter ou ne pas affecter le pronostic vital [74–78].

3.15 Le temps séparant la rupture d'un carcinome ovarien de stade I et une laparotomie ne devrait pas dépasser 8 à 14 jours

Le temps séparant la rupture ou l'exérèse incomplète d'un cancer ovarien d'une laparotomie est un facteur pronostic, dont l'importance a été relevée tant par Kindermann et coll. [69] que par Lehner et coll. [72] ou Maiman et coll. [78]. Une tumeur peut progresser si ce délai excède 8 jours pour Kindermann [69], 17 jours pour Lehner [72] et 4 semaines pour Maimann [79]. E3 Aucune conclusion définitive ne peut encore être tirée, car le suivi et la survie à long terme ne sont pas connus [69]. Par prudence, le groupe de travail recommande que le délai ne dépasse pas 8 à 14 jours.

Figure 2
Masse annexielle en post-ménopause.



4. Références

- 1 Krebs in der Schweiz: Fakten, Kommentare. Bern: Schweizerische Krebsliga;1998.
- 2 Prömpeler HJ, Madjar H, Sauerbrei W, Lattermann, Pfeleiderer A. Diagnostic formula for the differentiation of adnexal tumors by transvaginal sonography. *Obstet Gynecol* 1997;89:428-33.
- 3 Kuhn W, Ohmers R. Frühdiagnostik und Management von Ovarientumoren. In: von Künzel W, Kirschbaum M (Hrsg.). Fortbildungskongress für Ärzte der Frauenheilkunde und Geburtshilfe. Heidelberg: Springer; 1993. S. 271-6.
- 4 Clinical practice guidelines for the care and treatment of breast cancer: a Canadian consensus document. *CMAJ* 1998;158 (3 Suppl).
- 5 Beck L, Berg D, Leidenberger F, et al. Die Abklärung eines Adnexbefundes. *Gynäkologe* 1999; 32:467-84.
- 6 Pinotti JA, De Franzin CM, Marussi EF, Zeferino LC. Evolution of cystic and adnexal tumors identified by echography. *Int J Gynaecol Obstet* 1988; 26:109-14.
- 7 Padilla LA, Radosevich DM, Milad MP. Accuracy of the pelvic examination in detecting adnexal masses. *Obstet Gynecol* 2000;96:593-8.
- 8 Granberg S, Wikland M, Janson I. Macroscopic characterisation of ovarian tumors and the relation to the histological diagnosis: criteria to be used for ultrasound evaluation. *Gynecol Oncol* 1989;35:139-44.
- 9 Granberg S, Norstrom A, Wikland M. Tumors in the lower pelvis as imaged by vaginal sonography. *Gynecol Oncol* 1990;37:224-9.
- 10 Luxman D, Bergman A, Sagi J, David MP. The postmenopausal adnexal mass: correlation between ultrasonic and pathologic findings. *Obstet Gynecol* 1991;77:726-8.
- 11 Tailor A, Hackett E, Bourne T. Ultrasonography of the ovary. In: Anderson JC (ed.). *Gynecologic Imaging*. London: Churchill Livingstone; 1999. p. 319-43.
- 12 Valentin L, Sladkovic P, Marsal K. Limited contribution of Doppler velocimetry to the differential diagnosis of extrauterine pelvic tumours. *Obstet Gynecol* 1994;83:425-33.
- 13 Hermann U, Locher GW, Goldhirsch A. Sonographic patterns of ovarian tumors: prediction of malignancy. *Obstet Gynecol* 1987;69:777-81.
- 14 Bourne TH, Campbell S, Reynolds KM, Whitehead MI, Hampson J, Royston P, et al. Screening for early familial cancer with transvaginal ultrasonography and colour blood flow imaging. *Br Med J* 1993;306:1025-9.
- 15 Lerner JP, Timor-Tritsch JE, Federmann A, Abramovich G. Transvaginal ultrasonographic characterisation of ovarian masses with an improved, weighted scoring system. *Am J Obstet Gynecol* 1994;170:81-5.
- 16 Sassone AM, Timor-Tritsch IE, Artner A, Westhoff C, Warren WB. Transvaginal sonographic characterisation of ovarian disease: evaluation of a new scoring system to predict ovarian malignancy. *Obstet Gynecol* 1991;78:70-5.
- 17 Kurjak A, Predanic M. New scoring system for prediction of ovarian malignancy based on transvaginal color Doppler. *J Ultrasound Med* 1992; 11:631-8.
- 18 Timor-Tritsch JE, Lerner JP, Monteguado A, Santos R. Transvaginal ultrasonographic characterisation of ovarian masses by means of color flow – direct doppler – measurements and morphologic scoring system. *Am J Obstet Gynecol* 1993;168:909-13.
- 19 DePriest PD, Shenson D, Fried A, Hunter JE, Andrews SJ, Gallion HH, et al. A morphology index based on sonographic findings in ovarian cancer. *Gynecol Oncol* 1993;51:7-11.
- 20 Hata K, Hata T, Kitao M. Intratumoral peak systolic velocity as a new possible predictor for detection of adnexal malignancy. *Am J Obstet Gynecol* 1995;172:1496-500.
- 21 Merz E, Weber G, Bahlmann F, Kiesslich R. Ein neues sonomorphologisches Score-System (Mainzer-Score) zur Beurteilung von Ovarialtumoren bei der transvaginalen Sonographie. Teil I: Vergleich zwischen Score-System und Beurteilung durch erfahrenen Untersucher bei prämenopausalen Frauen. *Ultraschall Med* 1998;19:99-107.
- 22 Osmers RGW, Osmers M, von Maydell B, Wagner B, Kuhn W. Preoperative evaluation of ovarian tumors in the premenopause by transvaginosonography. *Am J Obstet Gynecol* 1996;175:428-34.
- 23 Kroon E, Andolf E. Diagnosis and follow-up of simple ovarian cysts by ultrasound in postmenopausal women. *Obstet Gynecol* 1995;85:211-4.
- 24 Bailey CL, Uelan FR, Land GL, DePriest PD, Gallion HH, Kryscio RJ, van Nagell JR Jr. The malignant potential of small cystic ovarian tumors in women over 50 years of age. *Gynecol Oncol* 1998; 69:3-7.
- 25 Leeners B, Schild RL, Funk S, Hauptmann S, Kemp B, Schröder W, Rath W. Colour Doppler sonography improves the preoperative diagnosis of ovarian tumours made using conventional transvaginal sonography. *Eur J Obstet Gynecol* 1996; 64:79-85.
- 26 Bromley B, Goodman H, Benacerraf BR. Comparison between sonographic morphology and Doppler waveform for the diagnosis of ovarian malignancy. *Obstet Gynecol* 1994;83:434-7.
- 27 Weber G, Merz E, Bahlmann F, Leber AM. A new sonomorphologic scoring system (Mainz Score) for the assessment of ovarian tumors using transvaginal ultrasonography. Part II: A comparison between the scoring system and the assessment by an experienced sonographer in postmenopausal women. *Ultraschall Med* 1999;20:2-8.
- 28 Folkman J. How is blood vessel growth regulated in normal and neoplastic tissue? – G. H. A. Clowes Memorial Award Lecture. *Cancer Res* 1986;46:467-73.
- 29 Jain KA. Prospective evaluation of adnexal masses with endovaginal gray-scale and duplex and color Doppler US: correlation with pathologic findings. *Radiology* 1994;191:63-7.
- 30 Taylor KJM, Ramos I, Carter D, Morse IS, Snower D, Fortune K. Correlation of Doppler US tumor signals with neovascular morphologic features. *Radiology* 1988;166:57-62.

- 31 DePriest PD, Gallion HH, Pavlik EJ, Kryscio RJ, van Nagell JR. Transvaginal sonography as a screening method for the detection of early ovarian cancer. *Gynecol Oncol* 1997;65:408-14.
- 32 Folkman J. Tumor angiogenesis. *Adv Cancer Res* 1985;43:175-203.
- 33 Bourne T. Transvaginal color Doppler in gynecology (review). *Ultrasound Obstet Gynecol* 1991;1:359-73.
- 34 Kurjak A, Zalud I. Transvaginal colour flow imaging and ovarian cancer. *Br Med J* 1990;300:330.
- 35 Kurjak A, Zalud I, Alfirevic Z, Jurkovic D. The assessment of abnormal pelvic blood flow by transvaginal color and pulsed Doppler. *Ultrasound Med Biol* 1990;16:437-42.
- 36 Kurjak A, Schulma H, Sosic A, Zalud I, Shalan H. Transvaginal ultrasound, color flow, and Doppler waveform of the postmenopausal adnexal mass. *Obstet Gynecol* 1992;80:917-21.
- 37 Weiner Z, Thaler I, Beck, Rottem S, Deutsch M, Brandes JM. Differentiating malignant from benign ovarian tumors with transvaginal color flow imaging. *Obstet Gynecol* 1992;79:159-62.
- 38 Timor-Tritsch LE, Lerner JP, Monteagudo A, Santos R. Transvaginal ultrasonographic characterization of ovarian masses by means of color flow-directed Doppler measurements and a morphologic scoring system. *Am J Obstet Gynecol* 1993;168:909-13.
- 39 Wu CC, Lee CN, Chen TM, Shyu MK, Hsieh CY, Chen HY, Hsieh FJ. Incremental angiogenesis assessed by color Doppler ultrasound in the tumorigenesis of ovarian neoplasms. *Cancer* 1994;73:1251-6.
- 40 Carter JR, Lau M, Fowler JM, Carlson JW, Carson LF, Twigg LB. Blood flow characteristics of ovarian tumours: Implications for ovarian cancer screening. *Am J Obstet Gynecol* 1995;172:901-7.
- 41 Stein SM, Laifer-Narin S, Johnson MB, Roman LD, Muderspach LI, Tyszka JM, Ralls PW. Differentiation of benign and malignant adnexal masses: relative value of gray-scale, color Doppler, and spectral Doppler sonography. *AJR Am J Roentgenol* 1995;164:381-6.
- 42 Zanetta G, Vergani P, Lissoni A. Color Doppler ultrasound in the preoperative assessment of adnexal masses. *Acta Obstet Gynecol Scand* 1994;73:637-41.
- 43 Prömpeler HJ, Madjar H, Sauerbrei W, Lattermann U, Pfeleiderer A. Kombinierte Beurteilung von Ovarialtumoren mit transvaginaler B-Bild- und Farbdoppler-Sonographie. *Geburtsh u Frauenheilk* 1996;56:345-50.
- 44 Emoto M, Udo T, Obama H, Eguchi F, Hachisuga T, Kawarabayashi T. The blood flow characteristics in borderline ovarian tumors based on both color Doppler ultrasound and histopathological analyses. *Gynecol Oncol* 1998;70:351-7.
- 45 Tekay A, Jouppila P. Blood flow in benign ovarian tumors and normal ovaries during the follicular phase. *Obstet Gynecol* 1995;86:55-9.
- 46 Reles A, Wein U, Lübke M, Lichtenegger W. Transvaginale Farbdopplersonographie in der präoperativen Diagnostik von Adnextumoren. *Geburtsh u Frauenheilk* 1998;58:93-9.
- 47 Taylor A, Jukovic D, Bourne TH, Natucci M, Collins WP, Campbell S. Comparison of transvaginal color Doppler imaging and color Doppler energy for assessment of intraovarian blood flow. *Obstet Gynecol* 1998;91:561-7.
- 48 Nustad K, Bast RC, O'Brien T, Nilszson O, Seguin P, Suresh M, et al. Specificity and affinity of 26 monoclonal antibodies against the CA-125 antigen. First report from the ISOBM TD-1 Workshop. *Tumor Biol* 1996;17:175-219.
- 49 Hakama M, Ulf-Hacan S, Knekt P, Järvisalo J, Hakulinen T, Maatela J, Aromaa A. CA-125 a screening test for ovarian cancer. *J Med Screening* 1996;3:40-2.
- 50 Malkasian GD Jr, Knapp RC, Lavin PT, Zurawski VR Jr, Podratz KC, Stanhope R, et al. Preoperative evaluation of serum CA 125 levels in premenopausal and postmenopausal patients with pelvic masses. *Obstet Gynecol* 1988;71:751-6.
- 51 Inoue M, Fukita M, Nakazawa A, Ogawa H, Tanizawa O. Sialyl-Tn, Sialyl-Lewis XI, CA 19.9, CA 125, carcinoembryonic antigen, and tissue polypeptide antigen in differentiating ovarian cancer from benign tumors. *Obstet Gynecol* 1992;79:434-40.
- 52 Gadducci A, Ferdeghini M, Prontera C, Moretti L, Mariani G, Bianchi R, Fioretti P. The concomitant determination of different tumor markers in patients with epithelial ovarian cancer and benign ovarian masses: relevance for differential diagnosis. *Gynecol Oncol* 1992;44:147-54.
- 53 Maggino T, Gadducci A, D'Addario V, Pecorelli S, Lissoni A, Stella M, et al. Prospective multicenter study on CA 125 in postmenopausal pelvic masses. *Gynecol Oncol* 1994;54:117-23.
- 54 Schutter EM, Kenemans P, Sohn C, Kristen P, Crombach G, Westermann R, et al. Diagnostic value of pelvic examination, ultrasound, and serum CA 125 in postmenopausal women with a pelvic mass. An international multicenter study. *Cancer* 1994;74:1398-406.
- 55 Gadducci A, Baicchi U, Marrai R, Ferdeghini M, Bianchi R, Facchini V. Preoperative evaluation of D-dimer and CA 125 levels in differentiating benign from malignant ovarian masses. *Gynecol Oncol* 1996;60:197-202.
- 56 Dorum A, Kristensen GB, Abeler VM, Tropé CG, Moller P. Early detection of familial ovarian cancer. *Eur J Cancer* 1996;32A:1645-51.
- 57 Rosenthal A, Jacobs I. Ovarian cancer screening. *Semin Oncol* 1998;25:315-25.
- 58 Goldstein SR. Postmenopausal adnexal cysts: How clinical management has evolved. *Am J Obstet Gynecol* 1996;175:1498-501.
- 59 Dottino PR, Levine DA, Ripley DL, Cohen CJ. Laparoscopic management of adnexal masses in premenopausal and postmenopausal women. *Obstet Gynecol* 1999;93:223-8.
- 60 Mettler L, Jacobs V, Brandenburg K, Jonat W, Semm K. Laparoscopic management of 641 adnexal tumors in Kiel, Germany. *J Am Assoc Gynecol Laparosc* 2001;8:74-82.
- 61 Lin P, Falcone T, Tulandi T. Excision of ovarian dermoid by laparoscopy and by laparotomy. *Am J Obstet Gynecol* 1995;173:769-71.

- 62 Howard FM. Surgical management of benign cystic teratoma: laparoscopy versus laparotomy. *J Reprod Med* 1995;40:495-9.
- 63 Mais V, Ajossa S, Piras B, Marongiu D, Guerriero S, Melis GB. Treatment of nonendometriotic benign adnexal cysts: a randomized comparison of laparoscopy and laparotomy. *Obstet Gynecol* 1995; 86:770-4.
- 64 Davison J, Park W, Penney L. Comparative study of operative laparoscopy versus laparotomy: analysis of the financial impact. *J Reprod Med* 1993;38:357-60.
- 65 Lundorff P, Thorburn J, Hahlin M, Lindblom B, Källfelt B. Adhesion formation after laparoscopic surgery in tubal pregnancy: a randomized trial versus laparotomy. *Fertil Steril* 1991;55:911-55.
- 66 Howard, Maruri F, Azzi R. Laparoscopic surgery for ectopic pregnancies: technology assessment and public health implications. *Fertil Steril* 1993; 59:487-98.
- 67 Canis M, Mage G, Pouly JL, Watthiez A, Manhes H, Bruhat MA. Laparoscopic diagnosis of adnexal cystic masses: a 12-year experience with long term follow-up. *Obstet Gynecol* 1994;83:707-12.
- 68 SOGC. Directives concernant la laparoscopie de la masse annexielle 1998;76:1-7.
- 69 Kindermann G, Maassen V, Kuhn W. Laparoscopic management of ovarian tumors subsequently diagnosed as malignant: a survey from 127 German departments of obstetrics and gynecology. *J Pelvic Surgery* 1996;2:245-51.
- 70 Biran G, Golan A, Sagiv R, Glezerman M, Menczer J. Conversion of laparoscopy to laparotomy due to adnexal malignancy. *Eur J Gynaecol Oncol* 2002;23:157-60.
- 71 Jacobi CA, Sababt R, Bohn B, Zieren HU, Volk HD, Muller JM. Pneumoperitoneum with carbon dioxide stimulates growth of malignant colonic cells. *Surgery* 1997;121:72-8.
- 72 Lehner R, Wenzl R, Heinzl H, Husslein P, Sevelde P. Influence of delayed staging laparotomy after laparoscopic removal of ovarian masses later found malignant. *Obstet Gynecol* 1998;92:967-1.
- 73 Reich O, Kömetter R, Pickel H. Chronisch-verbundene Peritonitis nach spontan rupturierter Teratomzyste – ein Fallstrick beim chirurgischen Staging von Ovarialtumoren. *Geburtsh u Frauenheilk* 1999;59:94-5.
- 74 Sainz de la Cuesta R, Goff B, Fuller A, Nikrui N, Eichborn J, Rice L. Prognostic importance of intraoperative rupture of malignant ovarian epithelial neoplasms. *Obstet Gynecol* 1994;84:1-7.
- 75 Webb M, Decker D, Mussey E, Williams T. Factors influencing survival in stage I ovarian cancer. *Am J Obstet Gynecol* 1973;116:228.
- 76 Dembo AJ, Davy M, Stenwig EA, Berle EJ, Bush RS, Kjørstad K. Prognostic factors in patients with stage I epithelial ovarian cancer. *Obstet Gynecol* 1990;75:263-72.
- 77 Sevaida P, Dittrich C, Saizer H. Prognostic value of the rupture of the capsule in stage I epithelial ovarian carcinoma. *Gynecol Oncol* 1989; 35:321-2.
- 78 Sjövall K, Nilson B, Einhorn N. Different types of rupture of the tumor capsule and the impact on survival in early ovarian carcinoma. *Int J Gynecol Cancer* 1994;4:333-6.
- 79 Maiman M, Seltzer V, Boyce J. Laparoscopic excision of ovarian neoplasms subsequently found to be malignant. *Obstet Gynecol* 1991;77:563-5.

Les membres du groupe de travail

«Masse annexielle»

Prof. Dr Ekkehard Dreher, Berne; Dr Markus Eberhard, Schaffhouse; PD Dr Matthias Fehr, Zurich; PD Dr Ossi Köchli, Zurich; Prof. Dr Joachim Torhorst, Bâle.

Le président du groupe de travail

Dr Jean-François Delaloye, ME, Lausanne

Le président de la commission Assurance de Qualité de la SSGO

Prof. Dr Urs Haller

Le président de la SSGO

Dr Lucio Bronz, Bellinzona